LICHEN PLANO-PILARIS NEL BAMBINO: DUE CASI CLINICI

Rodríguez-Lechtig B.[a], Estrada M.N.[a], Bocanegra M.F.[b], Ocampo M.A.[c], Sánchez B.F.[a,c], Motta A.[a,d]
[a]Department of Dermatology, Univeridad El Bosque, Bogota, Colombia
[b]School of Medicine, Universidad El Bosque, Bogota, Colombia
[c]Trichologist, Universidad de Alcalá, Madrid, España
[d]Research Group of Clinic and Infectious Dermatology, Universidad El Bosque, Bogota, Colombia

Parole chiave Lichen, capelli, bambino.

Abbreviazione **LPP** = lichen plano-pilaris.

Caso 1. Un paziente maschio di 5 anni è giunto all'osservazione per alopecia del vertice associata a prurito datante da 2 anni. L'anamnesi non ha evidenziato una storia di traumi. L'esame obiettivo ha rivelato un'alopecia cicatriziale con eritema perifollicolare (Fig. 1) e la tricoscopia ha mostrato l'assenza degli osti follicolari, con evidente eritema perifollicolare (Fig. 2). Si fa diagnosi di lichen plano-pilaris (LPP) e si inizia trattamento con corticosteroidi topici.

Caso 2. Un paziente maschio di 9 anni si è presentato con una storia di alopecia al vertice della testa da un anno, in assenza di traumi. L'esame obiettivo ha rivelato un'alopecia cicatriziale (Fig. 3) e la tricoscopia ha mostrato l'assenza di osti follicolari e desquamazione perifollicolare (Fig. 4). Si fa diagnosi di LPP e si inizia trattamento con corticosteroidi topici.

Discussione. L'alopecia cicatriziale si verifica raramente nei bambini e, a differenza degli adulti, è tipicamente secondaria piuttosto che primaria (1). Il lichen plano-pilaris (LPP) è la causa più frequente di alopecia cicatriziale primaria negli adulti (2). Sebbene esista una letteratura medica significativa sul LPP, i dati sui bambini sono carenti, data la sua rarità in questa fascia d'età.

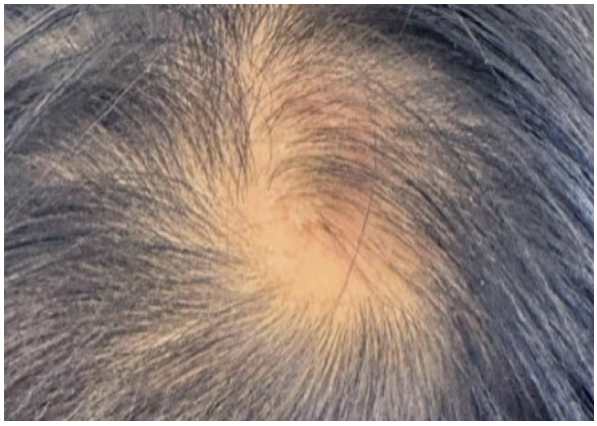

Fig. 1

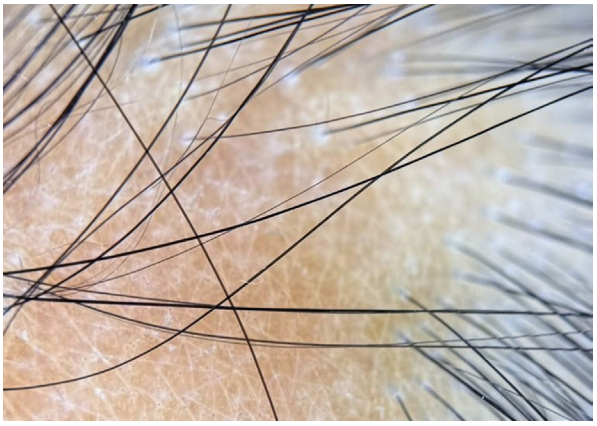

Fig. 2

Fig. 1, 2: Lichen plano-pilaris (caso 1) in un bambino di 5 anni (Fig. 1); la tricoscopia evidenzia assenza degli osti follicolari (Fig. 2).

Fig. 3

Fig. 4

Fig. 3, 4: Lichen plano-pilaris (caso 2) in un bambino di 9 anni (Fig. 3); la tricoscopia evidenzia assenza degli osti follicolari e desquamazione perifollicolare (Fig. 4).

Il lichen plano-pilaris (LPP) nei bambini presenta difficoltà diagnostiche e terapeutiche, a causa della rarità e della scarsa conoscenza di questa patologia nella popolazione pediatrica. Inoltre il suo trattamento è reso più difficile dalla limitata approvazione dei farmaci per i bambini di età inferiore ai 18 anni (1). Il LPP si sviluppa solitamente tra i 40 e i 60 anni, con una prevalenza femminile (3). Tuttavia, una revisione sistematica della letteratura ha rilevato che i bambini maschi rappresentavano la maggioranza del gruppo di studio (60%); l'età media era di 11 anni – range 8-16 – (3). Questi risultati hanno fatto ipotizzare il ruolo di fattori ormonali nella patogenesi della malattia.

La presentazione tipica del LPP nei bambini è caratterizzata da cicatrici, eritema perifollicolare e desquamazione perifollicolare (3). Le lesioni sono più frequentemente localizzate al vertice (4), come negli adulti (5). Nei bambini, il LPP deve essere differenziato da altre forme di alopecia in chiazze, come tinea capitis, tricotillomania, aplasia cutis, alopecia areata e alopecia triangolare congenita. La tricoscopia del LPP può mostrare eitema e desquamazione perifollicolare, puntini blu-grigi e assenza dell'ostio follicolare (6-8).

L'istopatologia mostra fibrosi perifollicolare, flogosi linfocitaria dell'interfaccia perifollicolare, incontinenza pigmentaria, corpi citoidi e cicatrici nel derma e, sebbene non sia obbligatoria per la diagnosi, contribuisce a confermarla (3).

La letteratura sul trattamento del LPP in età pediatrica è limitata. I corticosteroidi topici sono i più frequentemente utilizzati nel trattamento del LPP pediatrico; tuttavia, sono stati segnalati anche altri trattamenti topici, tra cui inibitori della calcineurina, minoxidil, tocilizumab; sono stati anche usati corticosteroidi intralesionali e farmaci sistemici come corticosteroidi orali, metotrexato, ciclosporina, tetracicline, micofenolato e immunoglobuline EV (3).

Conclusioni. L'attuale lavoro è stato presentato per ricordare ai medici che la localizzazione pilare del lichen è rara nel bambino, ma va considerata in caso di alopecia cicatriziale.

Conflitti d'interesse

Gli autori dichiarano l'assenza di conflitti d'interesse.

Corrispondenza a:
Bladimir Rodríguez-Lechtig, MD
Address: Ak 9#131a-2, Bogotá, 111321, Colombia
e-mail: ebrodriguezl@unbosque.edu.co

Bibliografia

1) Al-Fouzan AS, Nanda A. Alopecia in children. *Clinics in Dermatology*. 20000;18(6):735-43.
2) Goldberg LJ, Castelo-Soccio LA. Alopecia: kids are not just little people. *Clin Dermatol*. 2015;33(6):622-30.
3) Assouly P, Reygagne P. Lichen planopilaris: update on diagnosis and treatment. *Semin Cutan Med Surg*. 2009;28(1):3-10.
4) Papierzewska M, Waśkiel-Burnat A, Rudnicka L. Lichen Planopilaris in Children: A Systematic Review. *Pediatr Dermatol*. 2025;42(1):22-30.
5) Weston G, Payette M. Update on lichen planus and its clinical variants. *Int J Womens Dermatol*. 2015;1(3):140-9.
6) Joshi TP, Zhu H, Naqvi Z, et al. Prevalence of lichen planopilaris in the United States: a cross-sectional study of the all of us research program. *JAAD* 2022;8:69-70.
7) de Oliveira Góes HF, Reis Gavazzoni Dias MF, de Abreu Neves Salles S, et al. Lichen planopilaris developed during childhood. *Ann Bras Dermatol*. 2017;92(4):543-5.
8) Hamid MAB, Tariq S. Scarring alopecia with coexisting lichen planus in a child: a rare phenomenon. *Cureus*. 2021;13(7):e16730.
9) Mahajan R, Daroach M, De D, Handa S. Clinico-dermoscopic features and treatment responsiveness in pediatric alopecia—Experience from a tertiary care pediatric dermatology clinic. *Indian J Dermatol*. 2020;65(6): 483-8.